

PEMFIGOID BULOS ASOCIAT CU BOALA KAPOSI IATROGENĂ – PREZENTARE DE CAZ

BULLOUS PEMPHIGOID ASSOCIATED WITH IATROGENIC KAPOSI'S DISEASE - CASE PRESENTATION

RALUCA-GABRIELA MIULESCU*, BOGDAN DIMA*, ANDREEA CĂLUGĂREANU*,
VIRGINIA CHIȚU*, ***, IRINA SALEM****, CĂLIN GIURCĂNEANU**, **, OLGUȚA-ANCA ORZAN*, **

Rezumat

Boala Kaposi reprezintă o proliferare endotelială multifocală care poate implica mai multe organe, dar cel mai frecvent determinând afectare tegumentară. Boala a fost raportată în patru forme clinice distincte, cu simptomatologie, epidemiologie și evoluție diferite, dintre care una apare în contextul imunosupresiei, ca urmare a administrării unor terapii sistemice, precum prednison, inhibitori de calcineurină sau citostatice. Este unanim acceptat că toate variantele clinice de boală Kaposi implică existența infecției cu HHV8. Boala Kaposi indusă iatrogen se caracterizează prin apariția leziunilor violacee caracteristice în timpul tratamentului imunosupresor sistemic (de ex. corticosteroizi). Evoluția este, de obicei, cronică, lent progresivă, dar se poate ameliora spontan, în special în stadiile incipiente ale bolii sau odată cu sistarea medicamentelor imunosupresoare.

Prezentăm cazul unei paciente cu boală Kaposi dezvoltată în urma tratamentului cu corticosteroizi al unui pemfigoid bulos.

Cuvinte cheie: boala Kaposi, pemfigoid bulos, HHV-8, Dapsona în boala Kaposi.

Intrat în redacție: 18.10.2017

Acceptat: 24.11.2017

Summary

Kaposi's disease represents a multifocal endothelial proliferation which may involve several organs, but most frequently it is associated with skin lesions. There have been described four different clinical variations of this disease, each with its own symptoms, epidemiology and evolution. One of these forms develops in immunosuppressed patients who undergo systemic therapies, such as Prednisone, calcineurin inhibitors or chemotherapy. It is unanimously accepted that HHV-8 infection is the main etiologic factor for Kaposi's disease. Kaposi's disease due to iatrogenic immunosuppression is characterized by violaceous skin lesions which appear during systemic immunosuppressive therapy (such as oral corticosteroids). The disease usually progresses at a slow rate and it may resolve itself spontaneously in early stages or by removing the immunosuppressive therapy.

We present the case of a patient with Kaposi's disease due to corticosteroid treatment administered for bullous pemphigoid.

Key words: Kaposi's disease, bullous pemphigoid, HHV-8, Dapsone in Kaposi's disease treatment.

Received: 18.10.2017

Accepted: 24.11.2017

* Departamentul de Dermatologie, Spitalul Universitar de Urgență Elias, București, România.
Dermatology Department, "Elias" University Emergency Hospital, Bucharest, Romania.

** Universitatea de Medicină și Farmacie „Carol Davila”, București, România.
"Carol Davila" University of Medicine and Pharmacy, Bucharest, Romania.

*** Clinica de Dermatologie 1, Spitalul Clinic Colentina, București, România.
Dermatology Clinic 1, "Colentina" Clinical Hospital, Bucharest, Romania.

**** Departamentul de Anatomie Patologică, Spitalul Universitar de Urgență Elias, București, România.
Pathology Department, "Elias" University Emergency Hospital, Bucharest, Romania.

Introducere

Boala Kaposi, descrisă pentru prima dată în 1872, reprezintă un proces proliferativ vascular, multicentric, asociat cu infecția cu HHV-8 [1,2]. Patogeneza acestei boli, declanșată de virusul HHV-8 identificat în toate leziunile, indiferent de forma clinică sau stadiu evolutiv, este încă neclară, atât din punct de vedere al tipului de proliferare patologică – vasculară reactivă sau neoplazică – care generează apariția leziunilor, cât și din punct de vedere al celulelor afectate – endoteliul vascular sau limfatic [1,2,3]. Studii *in vitro* au demonstrat faptul că virusul HHV-8, inductor al bolii Kaposi, poate infecta atât endoteliul vascular, cât și pe cel limfatic, explicând astfel limfedemul important al membrului inferior care poate apărea la unii pacienți cu boala Kaposi [2]. Există patru forme clinice: cronică; endemică africană; epidemică, corelată cu infecția HIV; iatrogenă, secundară imunosupresiei dobândite (inclusiv postcorticoterapie sistemică) [4,5].

Prezentăm un caz de boală Kaposi apărută în urma terapiei imunosupresoare, administrată pentru o afecțiune buloasă – pemfigoid bulos.

Caz clinic

Pacientă în vârstă de 77 de ani, din mediul rural, diagnosticată cu pemfigoid bulos în urmă cu câteva luni, pentru care a urmat corticoterapie sistemică 0,5 mg/kgc/zi cu reducere treptată a dozei, se internează în clinica noastră pentru agravarea leziunilor buloase și apariția unor noduli eritemato-violeacei, cu diametrul între 0,5 și 5 cm, cu margini bine delimitate, intens pruriginoși, diseminați pe trunchi și membre, precum și pentru limfedem al membrului inferior drept, în evoluție de câteva luni. (Fig. 1, 2)

Examenul dermatoscopic al nodulilor violeacei a evidențiat zone de diferite culori – albastru, roșu, descrise în literatură drept „modelul curcubeu”, datorită asemănării cu spectrul culorilor curcubeului [6,7]. (Fig. 3)

Prin punch biopsie, am prelevat o leziune de la nivelul antebrăzului stâng, care a evidențiat următoarele aspecte: fragment de tumoră dispusă la nivel dermal, alcătuită din celule fuziforme/alungite, dispuse fascicular storiform, sub formă de micronoduli, cu frecvente hematii

Introduction

Kaposi's disease, described for the first time in 1872, represents a multifocal vascular proliferative process associated with HHV-8 infection [1,2]. The pathogenic pathway of this disease, triggered by the HHV-8 virus identified in all lesions, regardless of the clinical form, remains uncertain: first of all, it is unclear whether the lesions are caused by a reactive vascular proliferation or by a neoplastic proliferation; secondly, it is still under debate which type of endothelia – vascular or lymphatic – plays a more important role in pathogenesis [1,2,3]. *In vitro* studies have shown that HHV-8 can infect both the vascular and the lymphatic endothelia, thus explaining the development of inferior limb lymphedema which may be significant in some patients [2]. There are four principal clinical variants of Kaposi's disease: chronic; African endemic; epidemic, associated with HIV infection; iatrogenic, due to acquired immunosuppression (including systemic corticotherapy) [4,5].

We present a case of iatrogenic Kaposi's disease, secondary to immunosuppressive therapy administered for bullous pemphigoid.

Clinical case

A 77-year-old female patient, previously diagnosed with bullous pemphigoid, for which she was administered systemic corticosteroids 0.5 mg/kg body weight/day with progressive tapering over the course of several months, was admitted into our clinic for exacerbated bullous lesions and the development of erythematous-violaceous nodules, 0.5 to 5 cm in diameter, with well-defined margins, very itchy, spread across the trunk and limbs. In addition, the patient also presented with right inferior limb lymphedema, several months old. (Fig. 1,2)

Dermoscopy of the violaceous nodules revealed different colored areas – blue, red, described as the “rainbow pattern”, due to its resemblance to the rainbow color specter [6,7]. (Fig. 3)

We performed a punch-biopsy from the left forearm which was described by the pathology laboratory as: tumor fragment located in the dermis, composed of spindle cells, arranged in

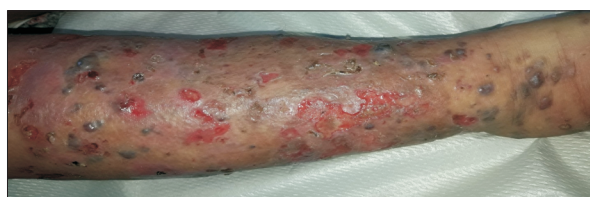


Fig. 1. Noduli eritemato-violacei, cu margini bine delimitate, diametrul 0,5-2,5 cm, diseminați pe membrele inferioare; bule mari diseminate, în tensiune, cu conținut clar, eroziuni și cruste.

Fig. 1. Erythematous-violaceous nodules, 0.5 to 2.5 cm in diameter, with well-defined margins, spread across the limbs; disseminated bullous lesions, in tension, with clear contents, erosions and crusts.

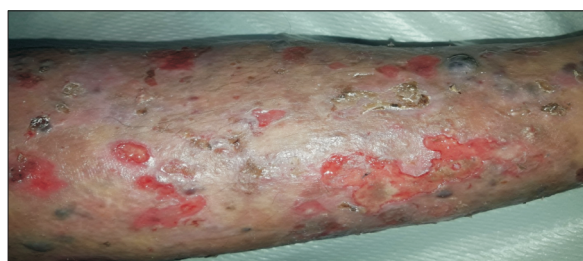

Fig. 2. Agravarea leziunilor buloase și apariția unor noduli eritemato-violacei.

Fig. 2. Exacerbation of bullous lesions and appearance of erythematous-violaceous nodules.

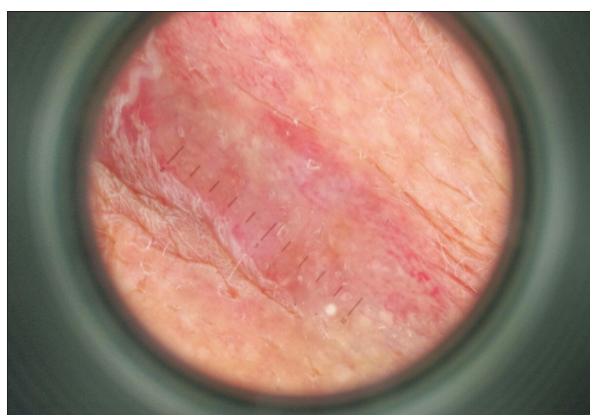


Fig. 3. Zone de diferite culori - albastru, roșu, descrise în literatură drept „modelul curcubeu”, datorită asemănării cu spectrul culorilor curcubeului

Fig. 3. Differently colored areas - blue, red, described as the "rainbow pattern", due to its resemblance to the rainbow color specter

extravasate și benzi fine de collagen intercalate; celulele tumorale protruzează în spații vasculare preexistente; unele vase fără pereți proprii, examenul histopatologic fiind astfel compatibil cu diagnosticul de boală Kaposi. (Fig. 4)

Pentru a exclude forma epidemică de boală Kaposi, a fost recoltată serologie HIV, care a fost negativă.

Pe baza anamnezei, examenului clinic, investigațiilor de laborator și a examenului histopatologic am stabilit diagnosticul de boală Kaposi asociată cu pemfigoid bulos.

Tratamentul sistemic a constat în Prednison 0,8 mg/kgc/zi inițial, cu scădere treptată până la 0,6 mg/kgc/zi, sub protecție gastrică și Dapsonă 50 mg/zi. Local s-a aplicat sulfadiazină de argint. La externare, starea pacientei a fost semnificativ

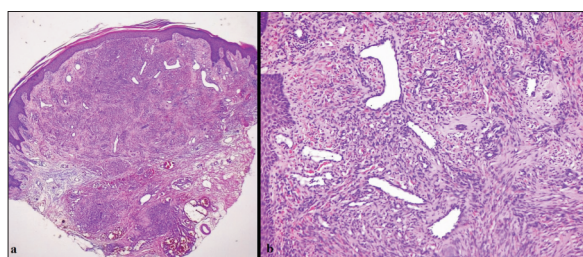


Fig. 4. Celule fuziforme/alungite, dispuse fascicular storiform, sub formă de micronoduli, cu frecvente hematii extravazate și benzi fine de collagen intercalate; celulele tumorale protruzează în spații vasculare preexistente; unele vase fără pereți proprii (colorație HE, 4X - a; HE, 10X - b).

Fig. 4. Spindle cells, arranged in fascicles, forming micronodules, with frequent extravasated erythrocytes and fine inlays of collagen strips; protrusive tumor cells in pre-existing vascular spaces; some blood vessels lacked their own walls (HE stain, 4X - a; HE, 10X - b)

fascicles, forming micronodules, with frequent extravasated erythrocytes and fine inlays of collagen fibers; protrusive tumor cells in pre-existing vascular spaces; some blood vessels lacked their own walls. Therefore, the result was conclusive for the diagnosis of Kaposi's disease [5]. (Fig. 4)

In order to rule out the epidemic variant of Kaposi's disease, we also tested the patient for HIV markers, which turned out negative.

Based on the patient's history, the clinical examination, the para-clinical investigations and the histopathology examination, we established the diagnosis of Kaposi's disease associated with bullous pemphigoid.

The patient was initially administered Prednisone 0.8 mg/kg body weight/day, with a

ameliorată. Astfel, s-a decis continuarea reducerii dozei de Prednison de 0,6 mg/kgc/zi cu 0,15 mg/kgc/săptămână, până la sistarea acestuia și înlocuirea cu Dapsonă 50 mg/zi.

Discuții și concluzii

Pacienții cărora li se administrează corticoterapie sistemică, inhibitori de calcineurină sau citostatice, pot dezvolta secundar boala Kaposi. Dintre medicamentele imunosupresoare, cel mai frecvent este implicată ciclosporina, în cazul căreia se descrie și un debut mai rapid al bolii. [2,3].

Abordarea pacienților cu boală Kaposi asociată pemfigoidului bulos este dificilă pentru că necesită terapie imunosupresoare pentru controlul pemfigoidului bulos, ceea ce poate agrava în același timp boala Kaposi.

Astfel, în cazul de față, s-a încercat reducerea dozei de corticosteroid până la sistarea administrării acestuia și înlocuirea treptată cu Dapsonă.

Conform literaturii de specialitate, tratamentul cu Dapsonă este benefic în ambele patologii, în boala Kaposi constatându-se ameliorarea simptomatologiei. Histopatologic s-a observat reducerea numărului celulelor fusiforme și creșterea numărului de vase mature, evidențiate imunohistochimic prin intermediul marker-ului celular endotelial (F VIII R-Ag) [8]. În ceea ce privește pemfigoidul bulos, tratamentul adjuvant cu Dapsonă a fost consemnat în multiple trialuri clinice, acesta având un profil de siguranță bun și puține efecte adverse [9,10]. Sticherling și colaboratorii au cercetat eficiența metilprednisolonului asociat cu azathioprină, comparativ cu cea a metilprednisolonului asociat cu Dapsonă. S-a constatat că Dapsona are un potențial moderat de creștere a efectului metilprednisolonului față de azathioprină. Mortalitatea la un an a pacienților tratați cu aceste asocieri de medicamente a fost relativ scăzută [11].

În literatura de specialitate au fost citate multiple cazuri de boală Kaposi dezvoltată în urma corticoterapiei sistemice administrată în special pentru pemfigoid bulos. Chiar dacă este o complicație relativ rară, toți medicii dermatologici care prescriu tratament imunosupresor ar trebui să aibă în vedere suspiciunea de boală

gradual decrease in dosage, up to 0.6 mg/kg body weight/day. In addition, we prescribed gastric protective agents and Dapsone 50 mg/day. Topical treatment consisted of silver sulfadiazine. During the admission the patient's condition greatly improved. Therefore, we decided to continue lowering the Prednisone dose by 0.15 mg/kg body weight/week until cessation and replacement with Dapsone 50mg/day.

Discussions and conclusions

Patients undergoing systemic corticotherapy, chemotherapy or calcineurin inhibitor treatment, may develop Kaposi's disease. Of the immunosuppressive drugs, ciclosporin is most commonly involved, and a more rapid onset of the disease is described. [2,3]

Managing patients with Kaposi's disease associated with bullous pemphigoid may prove to be challenging due to the fact that immunosuppressive therapy is indicated in the treatment of bullous pemphigoid, exacerbating Kaposi's disease.

Therefore, in our case, we decided to progressively reduce the dose of corticosteroid until cessation and replace it with Dapsone 50 mg/day.

According to literature citations, administering Dapsone is indicated in both pathologies. For example, in Kaposi's disease, the histopathological examination describes a reduction of spindle cells and an increase of mature vessels – using the endothelial cellular marker (F VIII R-Ag) in immunohistochemical stains [8]. On the other hand, multiple clinical trials researched prescribing Dapsone for bullous pemphigoid and concluded that it was safe to be used and it had very few side effects [9,10]. Sticherling et al. compared the efficiency of methylprednisolone associated with azathioprine to that of methylprednisolone associated to Dapsone. The results were that Dapsone can potentially increase the effect of methylprednisolone, more than azathioprine. The one-year mortality rate in patients treated with these drug combinations was relatively low [11].

There have been described several cases of Kaposi's disease triggered by systemic

Kaposi la un pacient care dezvoltă rapid papule violacee. Deși evoluția acestei forme de boală este rapid progresivă, recunoașterea ei și sistarea cât mai rapidă a corticoterapiei poate duce la dispariția leziunilor. Fiind declanșată de infecția virală cu HHV-8, creșterea imunității pacientului poate ameliora manifestarea bolii Kaposi și induce remisiunea [12].

Boala Kaposi dispune de multiple metode de tratament. Dacă este implicată o zonă mică, se recomandă excizia sau radioterapia superficială, aceasta din urmă reprezentând tratamentul de elecție în cazul pacienților cu boală nodulară a extremităților. Crioterapia reprezintă o alternativă în tratamentul leziunilor nodulare.

În cazul unei boli extensive, pot fi administrate chimioterapice citotoxice intralezionale: Vinblastină, Vincristină, Bleomicină.

În ceea ce privește forma clinică de boală Kaposi indusă prin imunosupresie iatrogenă, trebuie reduse dozele de imunosupresoare și înlocuiți inhibitorii de calcineurină cu rapamicină [1,5].

Evoluția pacientei a fost una favorabilă, reușindu-se sistarea totală a corticoterapiei și înlocuirea acesteia cu Dapsonă, fapt ce a condus la ameliorarea semnificativă atât a leziunilor de boală Kaposi, cât și a celor din pemfigoidul bulos.

corticoterapie, especially prescribed for bullous pemphigoid. Therefore, even though it is a relatively rare complication, every dermatologist must take into consideration Kaposi's disease when a patient undergoing immunosuppressive therapy develops violaceous papules. Although this variant of Kaposi's disease progresses hastily, rapid diagnosis and cessation of corticosteroids may lead to the resolution of these lesions. In addition, since HHV-8 plays an important role in the physiopathology of Kaposi's disease, improving the patient's immune status may help control the disease manifestations [12].

There is a multitude of treatment options for Kaposi's disease. For example, if a small area is involved, excision or superficial radiotherapy is recommended. The latter represents the treatment of choice for patients with nodular disease of the extremities. Cryotherapy may be an option for treating nodular lesions.

Extensive clinical variants of Kaposi's disease may benefit from intralesional injections of cytotoxic drugs, such as: Vinblastine, Vincristine, Bleomycin.

As far as the iatrogenic variant of Kaposi's disease is concerned, lowering the doses of immunosuppressive therapy and replacing calcineurin inhibitors with rapamycin are the main objectives [1,5].

In our case, we successfully managed to completely cease corticotherapy and replace it with Dapsone, thus significantly improving both Kaposi's disease and bullous pemphigoid.

Bibliografie/Bibliography

1. Burns T, Breathnach S, Cox N, Griffiths C. Rook's Textbook of Dermatology. Chapter 53.25 – Vascular tumors. 7th edition. Blackwell publishing 2004; p 2583-2586.
2. Bologna JL, Jorizzo JL, Schaffer JV. Dermatology. Neoplasm of the skin. 3rd ed. Elsevier Saunders 2012; p 1932-1935.
3. James W D, Elston D M, Berger T G. Andrews diseases of the skin. Kaposi sarcoma. 12th ed. Elsevier 2016; p 595-597.
4. Boudhir H, Mael-Ainin M, Senouci K et al. Kaposi's disease: an unusual side-effect of topical corticosteroids. Ann Dermatol Venereol 2013 Jun-Jul; p 459-461.
5. Wolff K, Johnson R A, Saavedra A P. Color atlas and synopsis of clinical dermatology. Kaposi sarcoma. 7th ed. McGrawHill Education 2013; p 538-542.

6. Hu SC, Ke C-L, Lee C-H et al. Dermoscopy of Kaposi's sarcoma: areas exhibiting the multicoloured 'rainbow pattern'. *J Eur Acad Dermatol Venereol* 2009; p 1128-1132.
7. Cheng S-T, Ke C-L, Lee C-H et al. Rainbow pattern in Kaposi's sarcoma under polarized dermoscopy: a dermoscopic pathological study. *Br J Dermatol* 2009; p 801-809.
8. Fanti PA, Tosti A, Pileri S. Changes in Kaposi's sarcoma induced by dapsone. *Clin Exp Dermatol* 1991; p 441-443.
9. Schmidt E, Kraensel R, Goebeler M et al. Treatment of bullous pemphigoid with dapsone, methylprednisolone, and topical clobetasol propionate: a retrospective study of 62 cases. *Cutis* 2005; p 205-209
10. Tirado-Sánchez A, Díaz-Molina V, Ponce-Olivera RM. Efficacy and safety of azathioprine and dapsone as an adjuvant in the treatment of bullous pemphigoid. *Allergol Immunopathol (Madr)* 2012; p 152-155.
11. Sticherling M, Franke A, Aberer E, et al. An open, multicenter, randomized clinical study in patients with bullous pemphigoid comparing methylprednisolone and azathioprine with methylprednisolone and dapsone. 2017; doi: 10.1111/bjd.15649.
12. Tremblay C, Friedmann D. Kaposi Sarcoma Associated With Iatrogenic Immunosuppression: A Rare Complication of Bullous Pemphigoid Treatment. 2017; p 449-451.

Conflict de interese
NEDECLARATE

Conflict of interest
NONE DECLARED

Adresa de corespondență:

Olguța Anca Orzan
Spitalul Universitar de Urgență Elias, Departamentul de Dermatologie și Alergologie
Bd Mărăști nr. 17, București, România
email: olguta@gmail.com

Correspondance address:

Olguța Anca Orzan
Elias University Emergency Hospital, Department of Dermatology and Allergology
17 Blvd Mărăști, Bucharest, Romania
email: olguta@gmail.com